Przypadek kliniczny – stabilizacja śródszpikowa kości długich prętami Fassier-Duval we wrodzonej łamliwości kości

Autor: Łukasz Woźniak, Marek Jóźwiak

1. **Wywiad**
   - płeć męska
   - rozpoznanie wrodzonej łamliwości kości typu III
   - liczna złamania niskoenergetyczne kości długich kończyn dolnych i górnych w wywiadzie
   - pacjent przyjęty do oddziału z powodu złamania trzonu prawej kości udowej w wieku 5 lat

2. **RTG kończyn dolnych na leżąco przyjęciu do oddziału.**

3. **Cel leczenia**
   - stabilizacja złamania prawej kości udowej
   - profilaktyczna stabilizacja trzonów lewej kości udowej oraz kości piszczelowych
   - umożliwienie dalszego wzrostu kości

4. Etapy leczenia operacyjnego

- PKD: wielopoziomowa osteotomia korekcyjna kości udowej z resekcją fragmentu kostnego, śródszpikowa stabilizacja przy zastosowaniu teleskopowego gwoździa rosnącego Fassier - Duval, osteotomia korekcyjna kości piszczelowej z resekcją fragmentu kostnego, śródszpikowa stabilizacja przy zastosowaniu teleskopowego gwoździa rosnącego Fassier - Duval – 5 r.ż.
- LKD: wielopoziomowa osteotomia korekcyjna kości udowej z resekcją fragmentu kostnego, śródszpikowa stabilizacja przy zastosowaniu teleskopowego gwoździa rosnącego Fassier - Duval – 5 r.ż.
- LKD: wielopoziomowa osteotomia korekcyjna kości piszczelowej z resekcją fragmentu kostnego, śródszpikowa stabilizacja przy zastosowaniu teleskopowego gwoździa rosnącego Fassier - Duval – 5 r. ż.
- PKD: osteotomia walgizująca koniec bliższy kości udowej ze stabilizacją drutami Kirchnera
- LKD: osteotomia walgizująca koniec bliższy kości udowej ze stabilizacją drutami Kirchnera
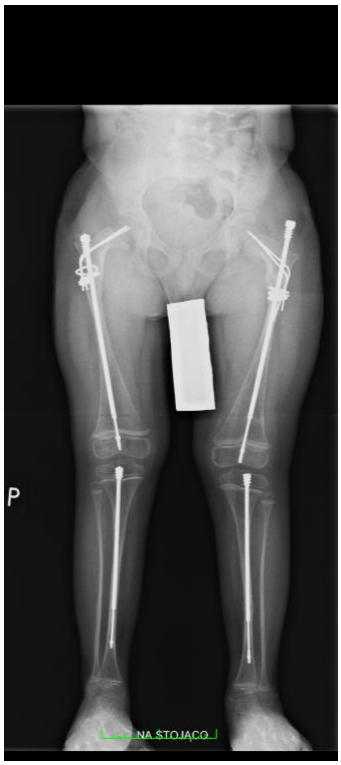
5. RTG kończyn dolnych na stojąco po leczeniu operacyjnym